ТРАЈНА ДЕСЕНЗИБИЛИЗАЦИЈА ПУЛПЕ – НЕКРОТИЗАЦИЈА

Морталне методе лечења

- Када су исцрпљене све могућности за очување виталитета пулпе присиљени смо да је уклонимо (делимично или потпуно)
- Потребно је да пулпу учинимо неосетљивом
- Трајна десензибилизација пулпе је ендодонтски захват базиран на примени хемијских средства која доводе до нектротизације пулпе

СРЕДСТВА ЗА НЕКРОТИЗАЦИЈУ ПУЛПЕ

ПАРАФОРМАЛЕДЕХИД

Параформалдехид

- Параформалдехид је полимер формалдехида
- Под утицајем влаге и темп. ослобађа се формалдехид који се везује за аминогрупе протеина из пулпе, доводи до денатурације и фиксирања беланчевина и следствено томе до згрушавања и стврдњавања пулпног ткива.
- Делује антисептично на микроорганизме и њихове токсине
- На месту апликације изазивају некрозу ткива, интензитет некрозе опада идући од места апликације ка апексу

TOXAVIT

Caustinefer Forte

DEVITEC

Pulp-x

ОПРЕЗ ПРИ РАДУ СА СРЕДСТВИМА ЗА НЕКРОТИЗАЦИЈУ

****Добро дифундују

Неопходно је:

- Добра прегледност
- Суво радно поље и безусловно уклањање каријесних маса
- Пре апликације детаљно проверити кавитет, да ли постоје перфорације тј. комункације са околним ткивом
- Уколонити хипертрофичну гингиву
- СРЕДСТВО ДИРЕКТНО АПЛИКОВАТИ НА МАЛИ ОТВОР КОМОРЕ ПУЛПЕ

АПЛИКАЦИЈА СРЕДСТВА ЗА НЕКРОТИЗАЦИЈУ

Прегледати све површине зуба

а) Уклоњен каријес мезијално, необрађен каријес дистално

б) Уклоњен каријес оклузално, необрађен каријес мезијално и дистално

ц) Медикамент апликован на перфорацију кавума дентис у бифуркацији

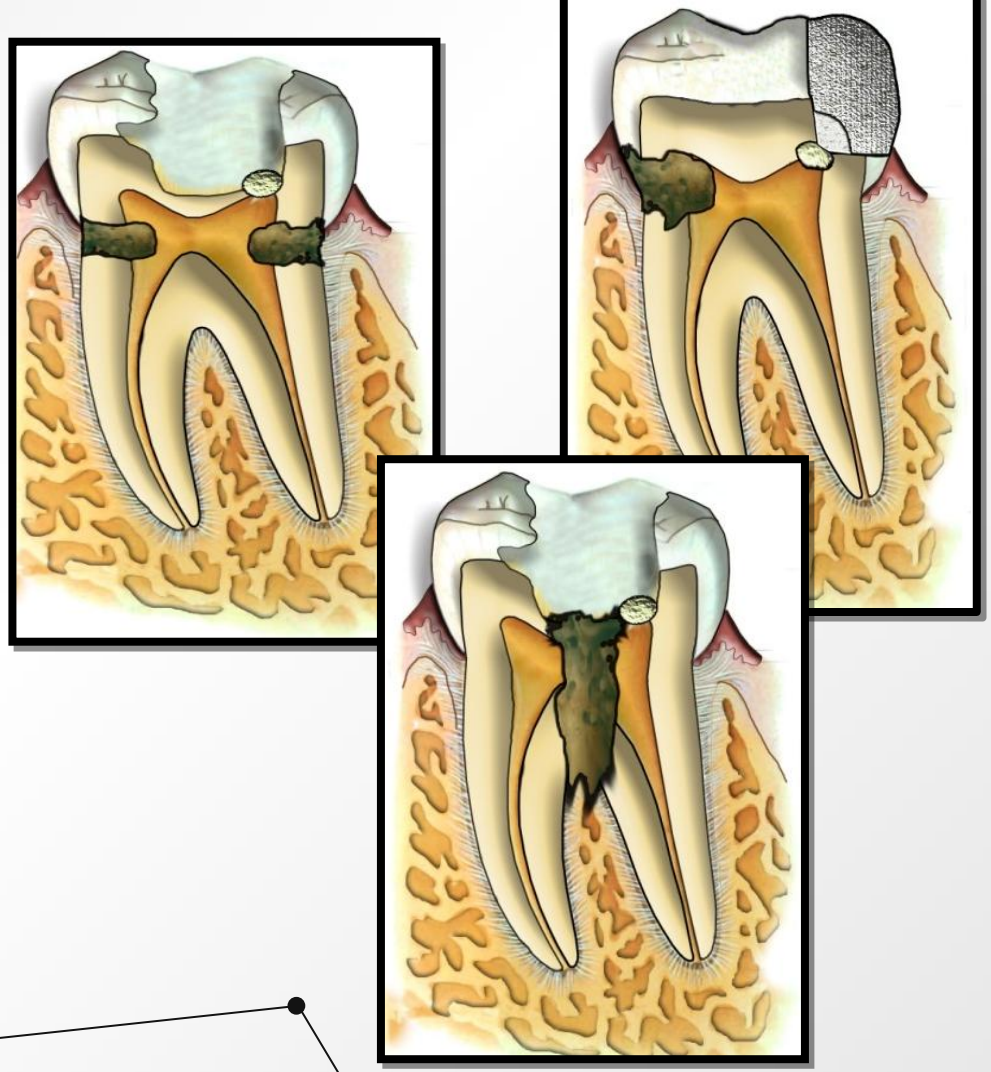

АПЛИКАЦИЈА СРЕДСТВА ЗА НЕКРОТИЗАЦИЈУ

а) Преко медикамента ставити ватицу натопљену хлорфенолкамфором, па суву ватицу, фиксирати га пастом ZnOE и CI

б) Поступно затварати кавитет слојем материјала који се брзо везује да не дође до померања средства CI

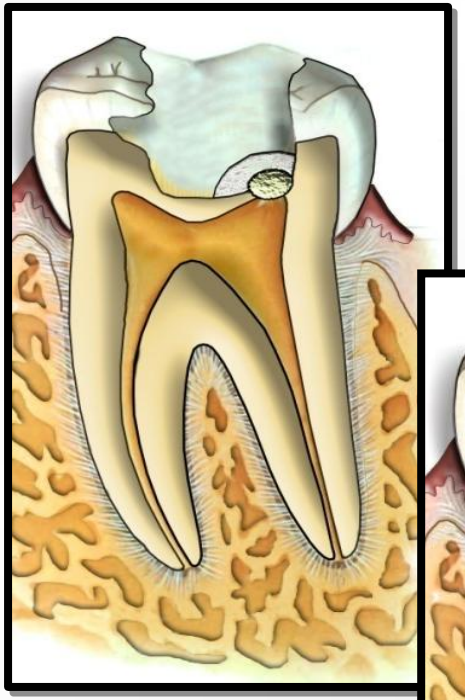

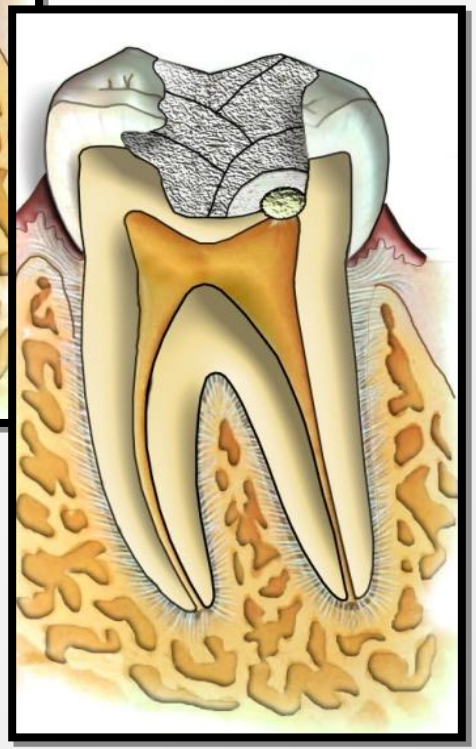

АПЛИКАЦИЈА СРЕДСТВА ЗА НЕКРОТИЗАЦИЈУ

а) Код кавитета друге класе средство за некротизацију прво затворити апроксимално па оклузално

б) Уколико се затвори прво оклузално може доћи до његовог померања

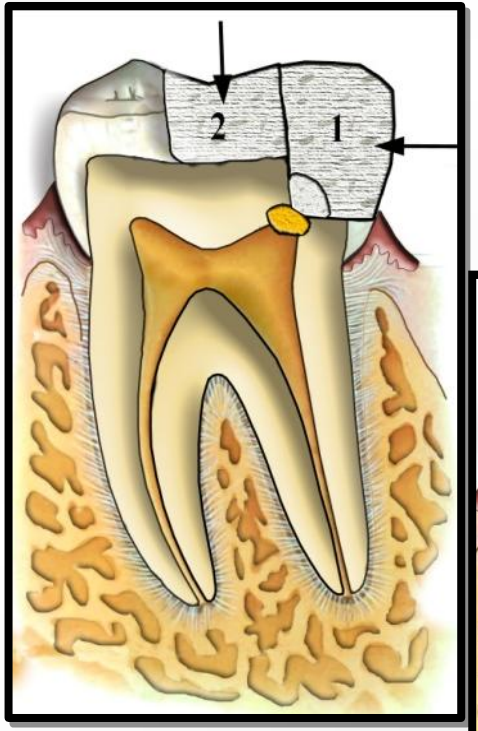

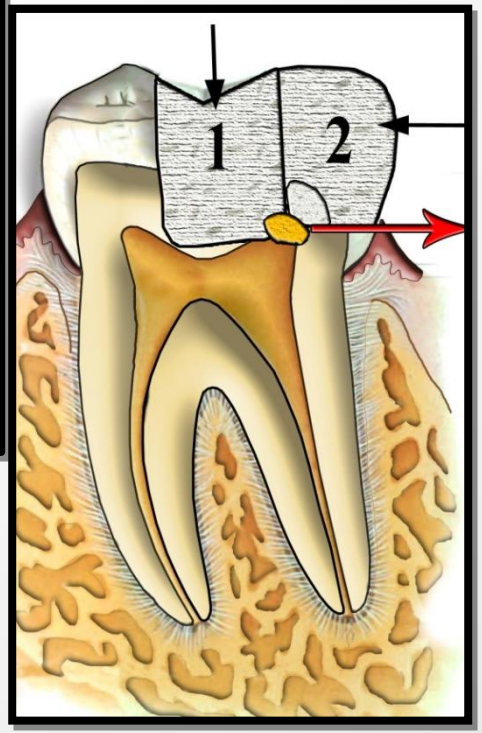

АПЛИКАЦИЈА СРЕДСТВА ЗА НЕКРОТИЗАЦИЈУ

А) Полип пулпе и полип гингиве

Б) Интеррадиксна комуникација

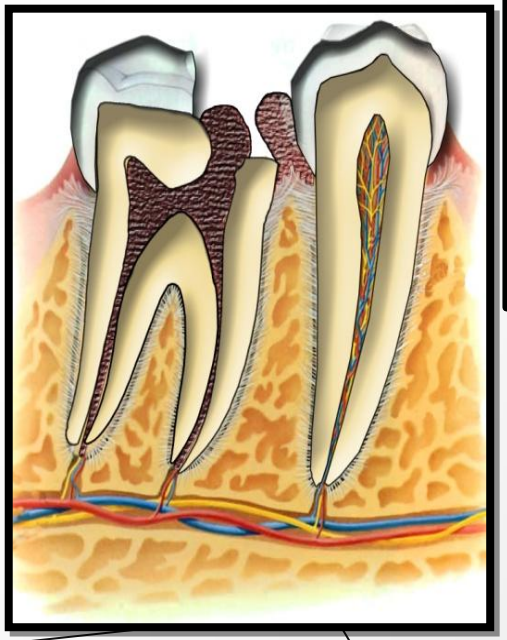

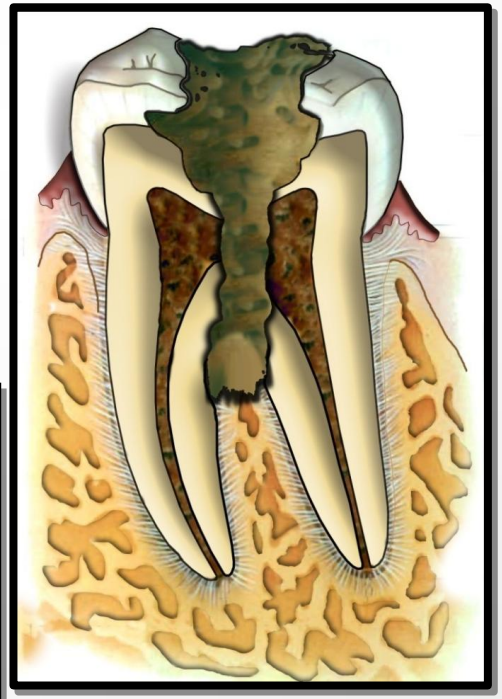

ДИФУЗИЈА
средства за некротизацију у пародонцијум

а) Преко **фрактуре** корена

б) Код **интерне ресорпције** канала корена

Ови случајеви су **контраиндикација** за коришћење средства за некротизацију

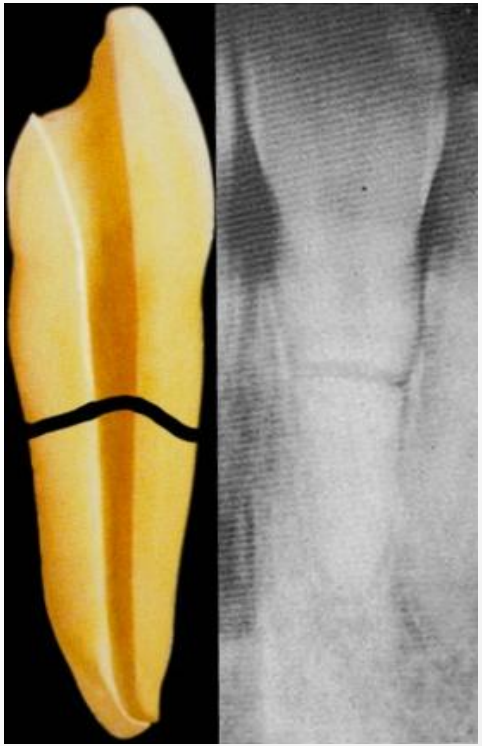

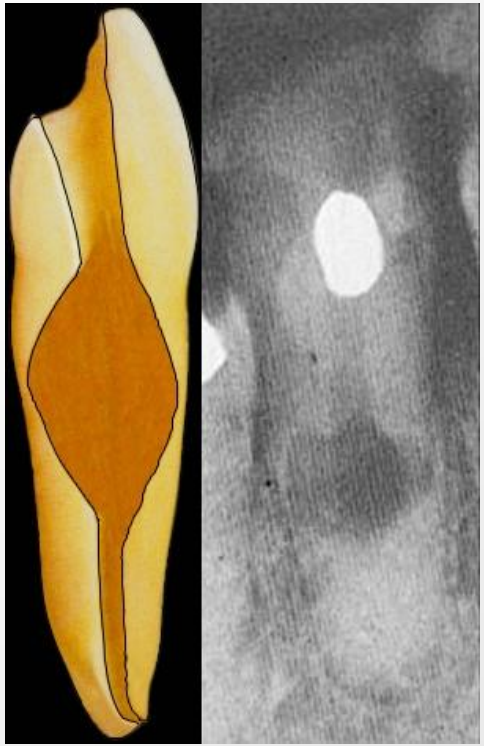

ОШТЕЋЕНО ТКИВО
средством за некротизацију

Тамно
Неосетљиво
Подлеже инфекцији

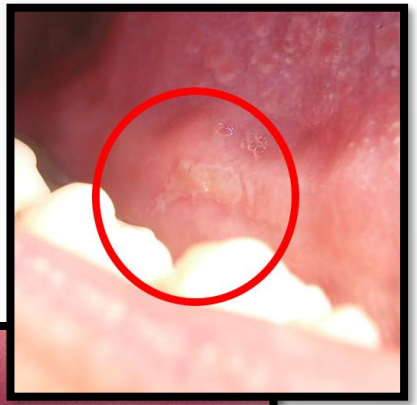

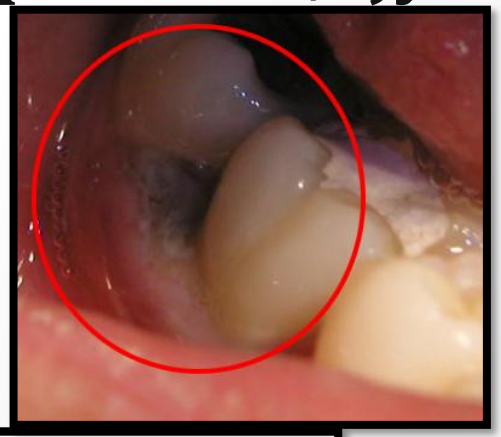

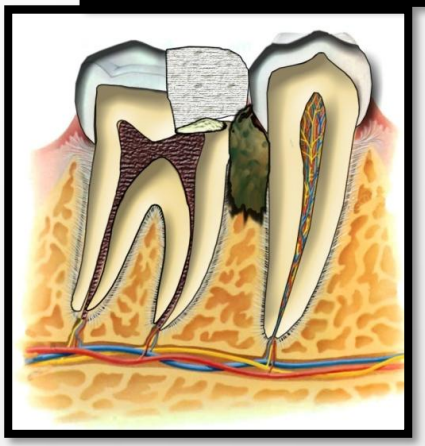

Последица неадекватно коришћења средства за некротизацију

Деструкција ткива околно ткива - уклања се хируршки

Пребојеност зуба

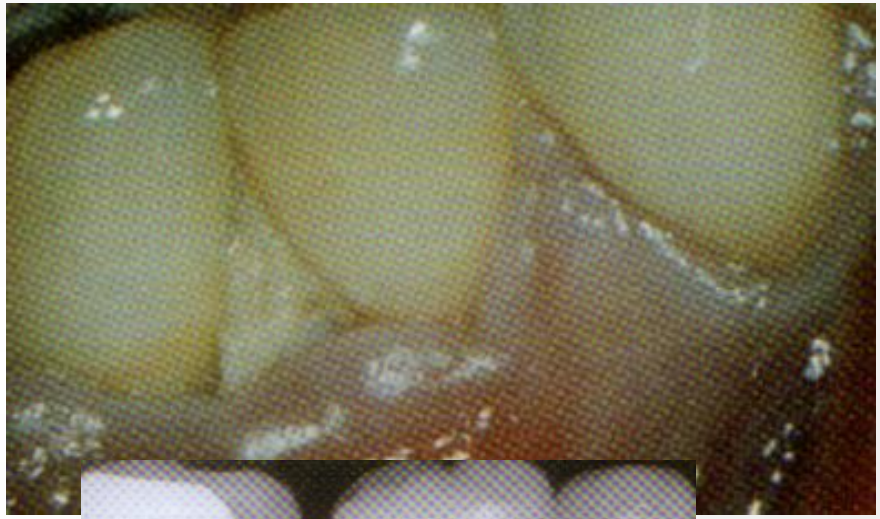

Компликације применом средства за некротизацију

Услед неусклађености количине и времена деловања препарата у односу на старост пацијента, врсту зуба, волуминозност и стања пулпе

Може да дифундује у периапекс и околно ткиво осетљивост на притисак

Једнокорени 1 недеља

Вишекорени 10 дана - 2недеље

КЛИНИЧКИ НЕУСПЕСИ ДЕЈСТВА ПАРАФОРМАЛДЕХИДА

Количина и дејство зависе од старости пацијента, функционалне групе зуба и волуминозности и стања пулпе

Слабије дејство:
Ако препарат није у директном контакту са пулпом
Ако је мала количина (испира се)
Стајањем губи ефикасност

Фазе деловања средства за некротизацјиу

- Болна фаза се јавља након пола сата до два сата након апликовања средства, карактерише је констатан бол. Сматра се да је појава бола у вези са хиперемијом и хеморагијом у пулпи, услед чега долазин до повећања интрапулпног пристиска.
- Након ове краткотрајне болне фазе, наступа фаза у којој долази до некротизације пулпе. Ова фаза је безболна.
- **СА хистолошког становишта постоје три стадијума**

1. Примарно фазотропни ефекат – хиперемија ткива пулпе, парализа глатке мускулатуре, стаза и руптура лрвних судова са хеморагијом
2. Секундарно неуротропни ефекат – оштећење нервних влакана
3. Плазмотропни ефекат – изумирање ћелија и везивних влакана са следственом тоталном некрзом пулпе

МОРТАЛНА АМПУТАЦИЈА

некропулпотомија

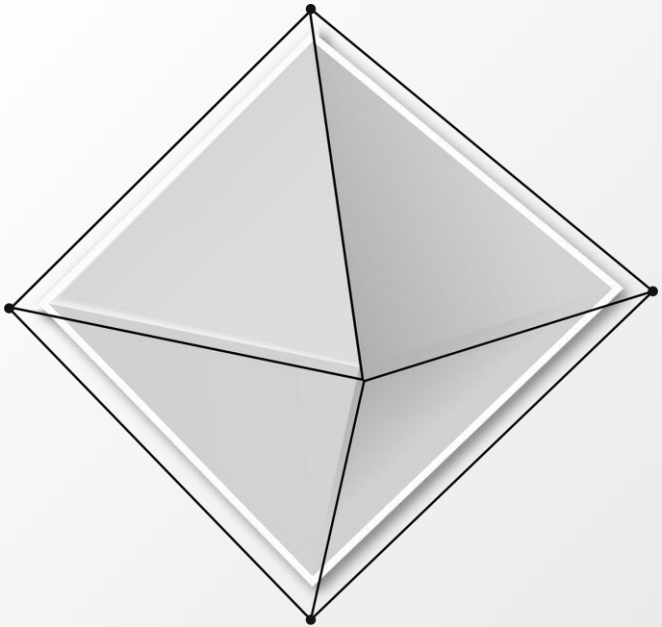

МОРТАЛНА АМПУТАЦИЈА

Терапијски поступак којим се девитализује и мумификује, а затим и уклања крунични део пулпе.

Коренски део пулпе се прекрива ампутационом пастом, која у контакту са беланчевинама из пулпног ткива омогућава импрегнацију коренског дела пулпе, а има за циљ да спречи секундарну инфекцију, да конзервира и спречи аутолизу мумифицираног ткива за дужи временски период

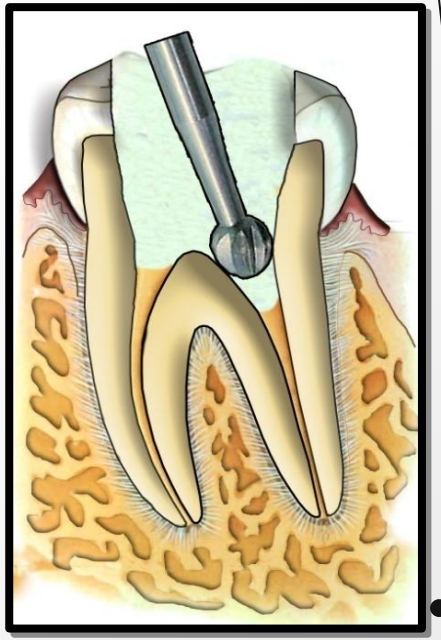

ИНДИКАЦИЈЕ и КОНТРАИНДИКАЦИЈЕ ЗА МОРТАЛНУ АМПУТАЦИЈУ

ВЕОМА ОГРАНИЧЕНЕ ИНДИКАЦИЈЕ

- Данас је оправдана само као привремена метода, која претходи екстирпацији пулпе
- Индикована је код компликоване морфологије канала корена и непроходних канала
- Код зуба који се морају привремено сачувати у сколпу ортодонтске терапије, као и код пацијента код којих се дефинитивно лечење мора одложити за краћи временски период
- Код пацијента код којих је отежана сарадња

КОНТРАИНДИКАЦИЈА

- НЕЗАВРШЕН РАСТ КОРЕНА - САМО ВИТАЛНА АМПУТАЦИЈА !!!
- Када је радиксна пулпа инфицирана
- **ВИТАЛНИ ЗАХВАТИ УВЕК ИМАЈУ ПРЕДНОСТ !!!**

МОРТАЛНА АМПУТАЦИЈА
зарастање ране

- Како је пулпа у каналу некротична очекује се да **периодонтално ткиво** пролиферише у канал и изврши организацију некротичне пулпе и њену калцификацију

- **Ампутациона паста** (*Trisan pasta*) делује антисептично на некротичну пулпу спречавајући њену аутолизу (трикрезол, формалдехид, баријум сулфат, вазелин, инертни пуниоци)

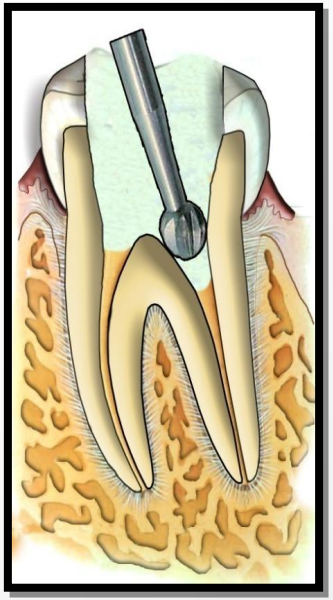

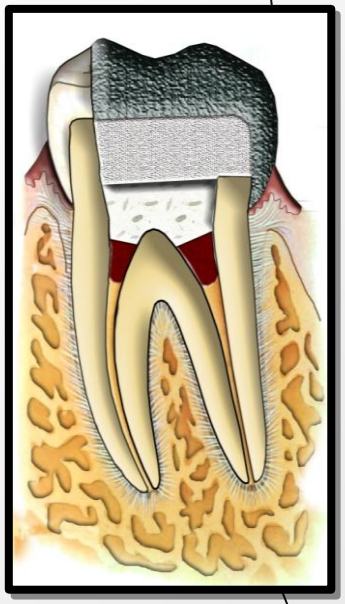

Предности морталне ампутације ???

- Не прекида се континуитет између пулпе и периодонта (не долази до оштећења мех. хем. бак.)
- Не праве се интраканалне грешке
- Мањи је губитак зубне супстанце није инвазивна метода
- Брза и једноставнија метода

ДА ЛИ ИМА ПРЕДНОСТИ???

Узроци неуспеха морталне ампутације

- Нетачна дијагноза
- Непоштовање асепсе у току рада
- Секундарна инфекција пулпе
- Надражај периапекса средством за некротизацију

Поступак морталне ампутације

I ПОСЕТА

- Анализа РДГ снимка (орјентација о просторности коморе и стању пародонцијума)
- Препарација кавитета и уклањање каријеса од рубова кавитета
- Припрема места за апликацију медикамента (дифузиони пут)
- Апликација средства за некротизацију 2mm удаљено од ивица , аналгетично сред.
- Поступно затварање кавитета

Поступак морталне ампутације

II ПОСЕТА

- Асептични услови рада, дезинфекција радног поља.
- Приступни кавитет
- Трепанација и уклањање коронарне пулпе
- Левкасто проширење улаза у канале до 2mm (спуштање пулпе испод гингивног сулкуса)
- Апликација ампутационе пасте сондом, адаптација куглицом стерилне вате
- Заштитна подлога ГЈЦ и дефинитивни испун

МОРТАЛНА ЕКСТИРПАЦИЈА

некропулпектомија

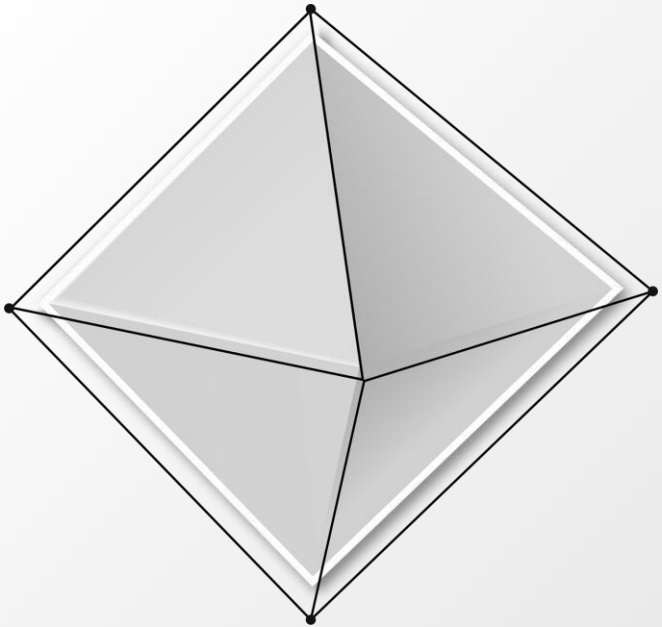

МОРТАЛНА ЕКСТИРПАЦИЈА

- Уклањање пулпе зуба из круничног и коренског дела кавума дентис после деловања средства за некротизацију назива се МОРТАЛНА ЕКСТИРПАЦИЈА, НЕКРОПУЛПЕКТОМИЈА или ПОТПУНО УКЛАЊАЊЕ ПУЛПЕ

ИНДИКАЦИЈЕ и КОНТРАИНДИКАЦИЈЕ МОРТАЛНУ ЕКСТИРПАЦИЈУ

ИНДИКАЦИЈЕ

- Индикована је у истим случајевима у којима и витална екстирпација, која се из неког разлога не може извршити (немогућност постизања анестезије, недостатак времена за завршетак терапије, неадекватни услови)

КОНТРАИНДИКАЦИЈЕ

- НЕЗАВРШЕН РАСТ КОРЕНА ЗУБА
- Када постоји фрактура корена
- Код интерних ресорпција
- Када постоји оштећење пародонцијум

МОРТАЛНА ЕКСТИРПАЦИЈА
зарастање ране

- Екстирпација је микрохируршки захват којим се прекида континуитет ткива и ствара рана у апикалном делу пулпе или у периодонцијуму
- Код морталне екстирпације идеално на демаркационом месту ако је у виталном делу- искидана рана, ако је у некротичном- иритација на периодоцијум
- Репарација зависи од места прекида ткива (пулпа, периодонцијум) и од степена иритације повређеног ткива (искидана пулпа, иритација код обраде канала)

МОРТАЛНА ЕКСТИРПАЦИЈА
зарастање ране

- Без обзира да ли се ради витална или мортална екстирпација. најбољи резултати су када су екстирпација, обрада и пуњење канала завршени у ендодонтском простору до ФИЗИОЛОШКОГ ФОРАМЕНА АПИКАЛЕ без иритације периапекса (одонтометрија)
- Процес зарастања након морталне екстирпације се одвија ЦЕМЕНТОГЕНЕЗОМ, тако што се на месту прекида ткива формира младо гранулационо ткиво као реакција на настале надражаје.

Поступак морталне екстирпације

I ПОСЕТА

- Анализа РДГ снимка (орјентација о броју, дужини, облику к.к.з. и стању пародонцијума)
- Припрема места за апликацију медикамента (дифузиони пут, удаљено од ивица кав.)
- Привремени испун (поступно затварање)

II ПОСЕТА Поступак морталне екстирпације

- Анализа РДГ снимка
- Асептични услови рада, дезинфекција
- Уклањање привременог испуна и формирање приступног кавитета
- Трепанација кавума дентис и уклањање круничног дела пулпе
- Орјентација о проходности канала корена зуба
- Екстирпација пулпе
- Левкасто ширење улаза у канале корена зуба
- Одонтометрија
- Хемомеханичка обрада канала корена зуба
- Оптурација канала корена зуба, постављање привреног испуна и РДГ

Поступак морталне екстирпације

III ПОСЕТА

- Постављање дефинитивног испуна

Предности виталне екстирпације

- Витални захват је рационалнији
- Код В.З. сачувана је репараторна способност остатка пулпе,
- Тешкоћа дозирања средства за некротизацију
- Избегава се штетно дејство препарта за некротизацију на периапексно ткиво
- Опасност од некрозе и деструкције маргиналног периодонцијума и околног ткива
- Некротични делови пулпе могу да иритирају периапекс

Предности морталне екстирпације

- Током процедуре рада нема крварења из пулпе, чиме је олакшан клинички рад (нарочито на вишекореним зубима)
- После морталне екстирпације рана је глатка, изразита демаркација између виталног и морталног ткива
- Смањења је постоперативна осетљивост

ЕНДОДОНТСКО ЛЕЧЕЊЕ ЈЕ УСПЕШНО

- Када нема клиничких знакова оболења
- Зуб има своју функционалну улогу
- Када нема радиолошких промена

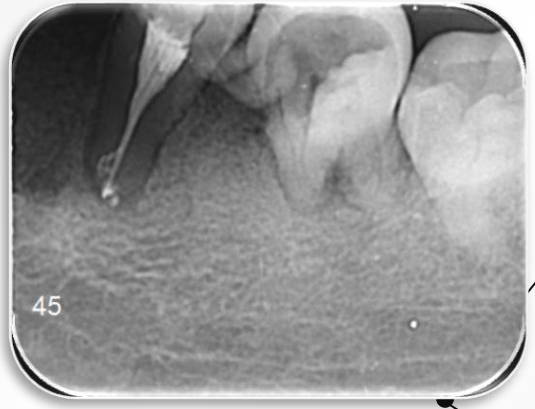

ХВАЛА НА ПАЖЊИ